



CERVICALGIA

Relato de Caso

Carlos Souto dos Santos Filho

Medicina Física e Reabilitação

Acupuntura

Relato de Caso

Paciente masculino de 52 anos de idade, funcionário FFM USP, aluno de pós doutorado, procurou atendimento médico na Fisiatria, em junho de 2013, no serviço de Saúde Ocupacional do HC/FMUSP, com queixa de vertigem e tonturas. Refere início da vertigem há 3 meses e histórico de tratamento prévio com dicloridrato de Betaistina e seguimento na OTRL sem alívio. Relata piora clínica gradativa da vertigem e ocorrência de zumbidos.

Encaminhado para tratamento de Reab devido disfunção vestibular.

Relato de Caso

Relata ainda **dor cervical** com irradiação para região de trapézio pior a Direita há 4 meses, não incapacitante. E cefaleia em região frontal de moderada intensidade. Refere que tem sobrecarga de estudo por conta da proximidade da banca examinadora de sua tese. Passa muitas horas trabalhando no computador.

Sono com padrão não reparador. Refere insônia inicial há 3 meses.

Antecedentes Pessoais e Familiares: não relevantes.

Ao exame físico o paciente mantinha pescoço ereto como posição antiálgica e apresentava dor à palpação (PGM ativados) dos mm paravertebrais, trapézio, ECM bilateralmente. Exames Radiológicos sem alterações relevantes.

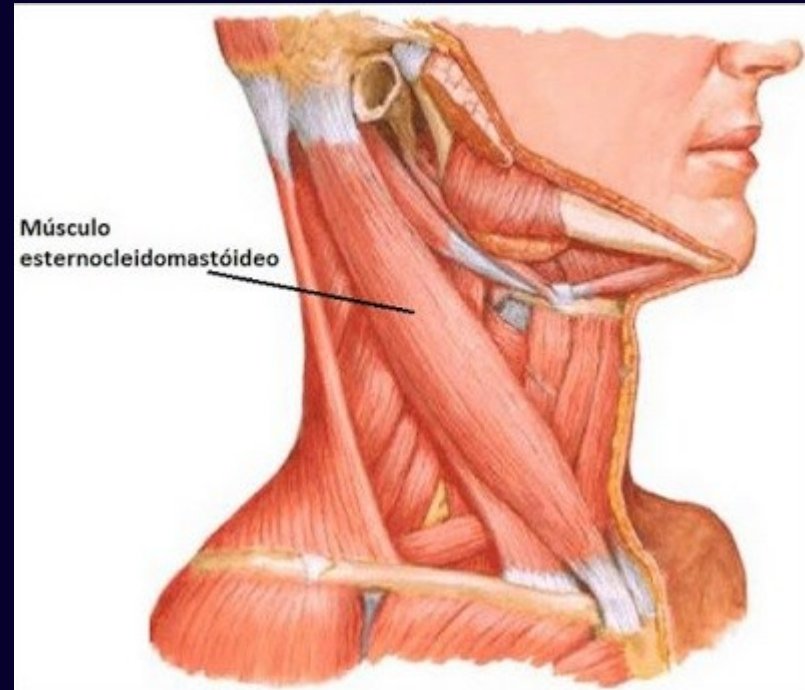
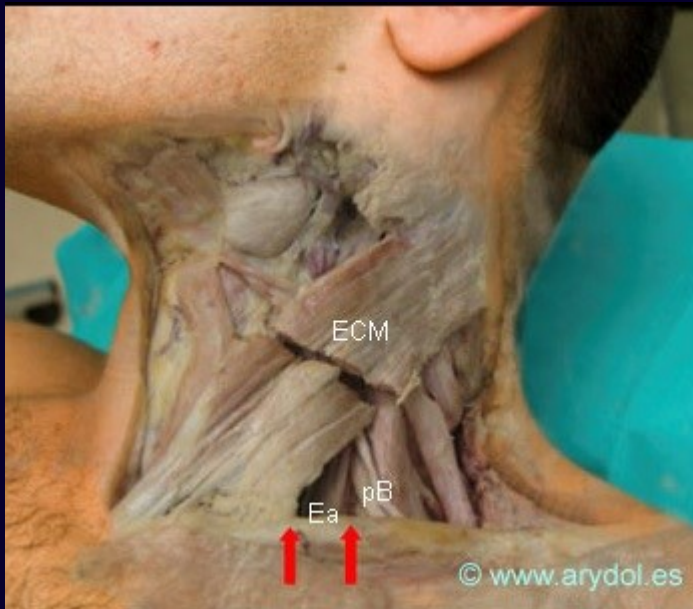
Relato de Caso

Discussão

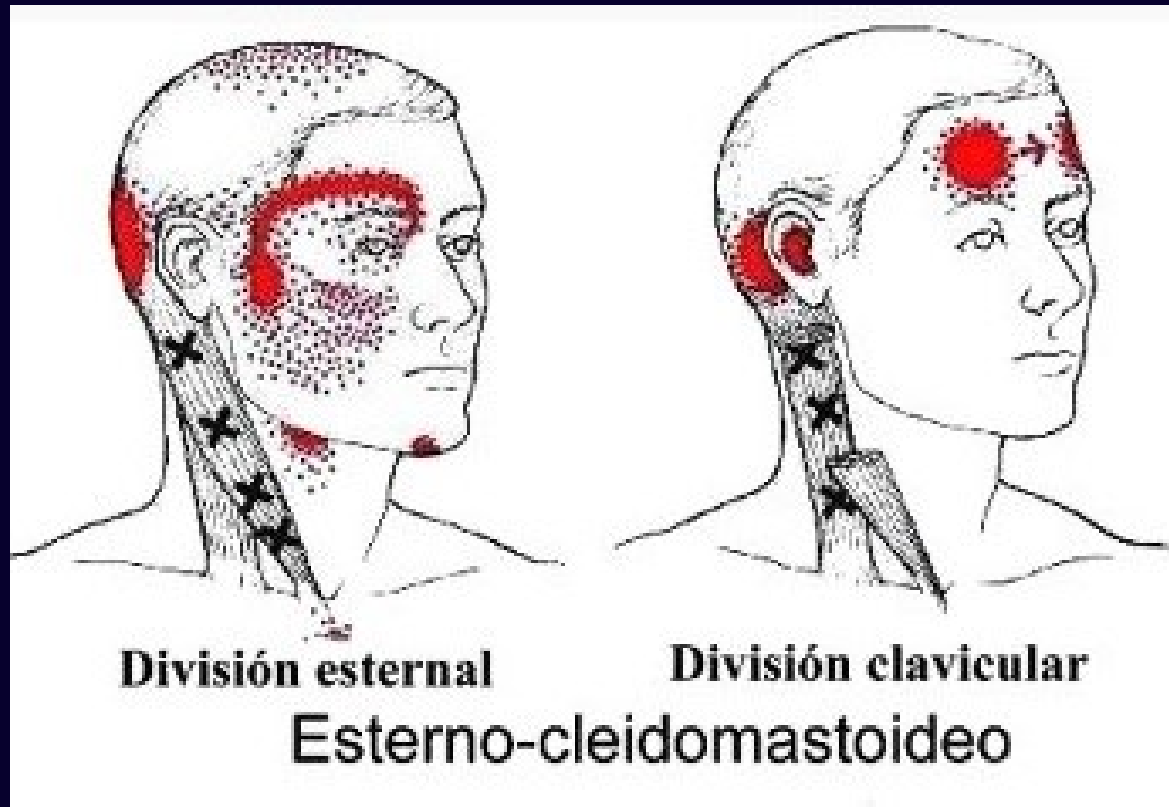
- >> *Diagnósticos;*
- >> *Etiologia da Vertigem;*
- >> *Etiologia da Dor;*
- >> *Tratamento recomendado;*
- >> *Prevenção;*

ANATOMIA

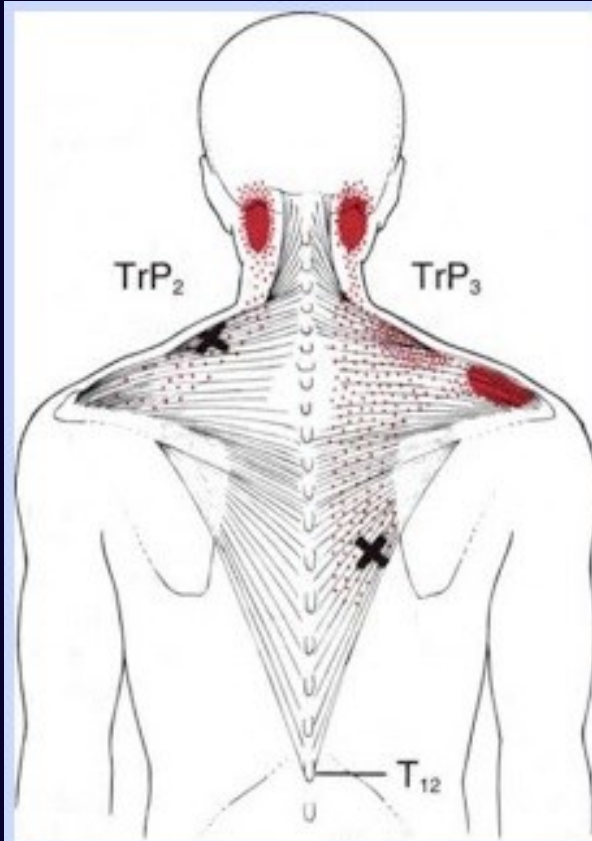
Músculo esternocleidomastóideo (ECM) é composto por duas porções, uma esternal e outra clavicular. A primeira origina-se no esterno e, a segunda, na clavícula. Ambas inserem-se na mastóide. Este músculo causa rotação contralateral do pescoço e elevação contralateral do segmento cefálico.



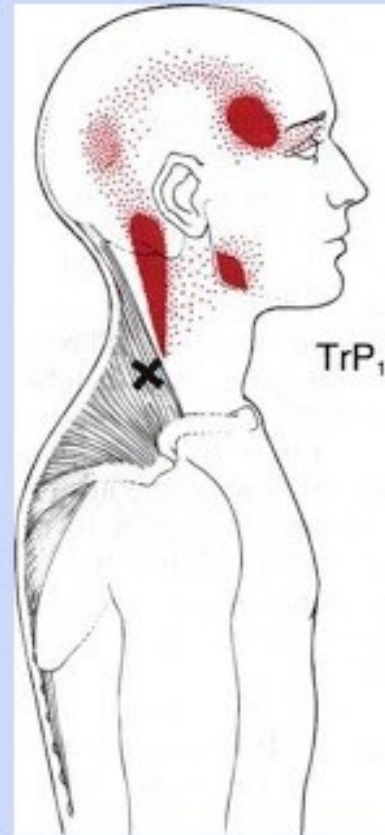
DOR MIOFASCIAL ECM



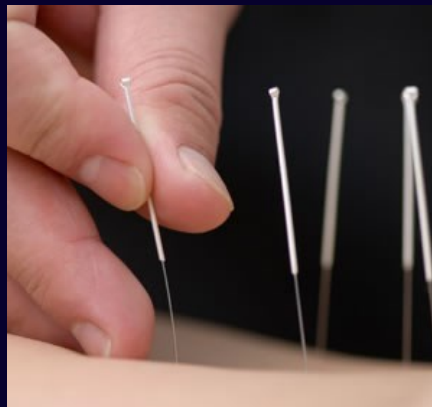
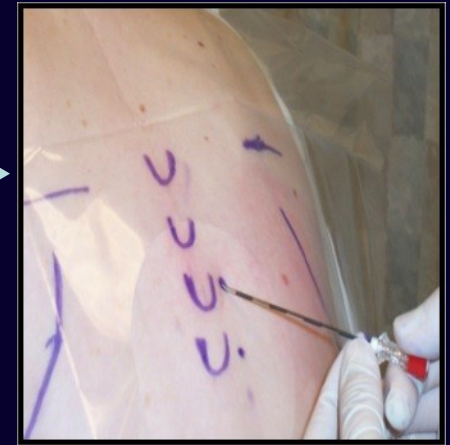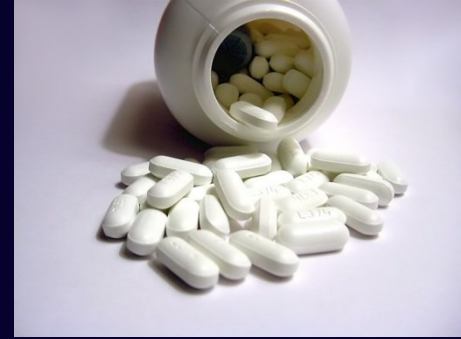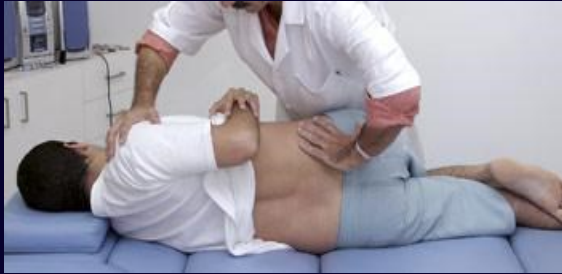DOR MIOFASCIAL TRAPÉZIO



Dor referida: Face postero lateral do pescoço, atrás da orelha, área temporal (cefaléias temporais) até o zigomático.



Reabilitação Física



★ *OBRIGADO!!!!!!*

carlossouto@yahoo.com



www.humanittamed.com.br